

Atelier d'infiltrations articulaires Main et épaule




Dr Bernard Martineau
Médecin de famille, Sherbrooke
Dr Ariel Masetto
Rhumatologue CHUS




TECHNIQUES DE BASE POUR LES INFILTRATIONS ARTICULAIRES

- Dépomédrol (methylprednisolone) est le corticoïde le plus sécuritaire pour infiltration en parties molles (tendons, enthèses)
 - On fait souvent une solution avec xylocaïne dans une même seringue
- Triamcinolone (plus puissant; demi-vie plus prolongée), indiqué pour grandes articulations (hanche, genou, gléno-humérale)



INFILTRATIONS ARTICULAIRES TECHNIQUES DE BASE



- Marquer le point d'injection (relief)
- Désinfection 3 x avec chlorhexidine 1%
- Gants de procédure (non stériles)



TECHNIQUES DE BASE



INFILTRATIONS ARTICULAIRES

- pour une infiltration péri-tendineuse (e.g. sous-acromiale -coiffe des rotateurs ou péri-trochantérienne)
 - Solution (même seringue) xylocaïne 1-2% plus dépomédrol
- Pour infiltrations intra-articulaires: 2 seringues
 - Une avec xylo 1%: anesthésie du trajet et introduction IA de l'aiguille
 - Autre avec le corticoïde (laisser aiguille sur place et substituer les seringues)

COMPLICATION POSSIBLES

- Formation de cristaux de corticoïdes
 - Symptômes inflammatoires les 24 heures suivant l'injection
 - Précoce, auto-limitées, bénin
 - AINS /glace locale
- Infection: Sx tardifs, > 24 heures après injection
 - Rare < 1/1000 si asepsie respectée

Rhizarthrose



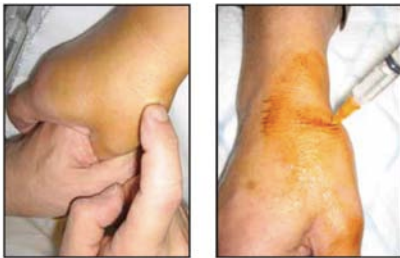






RHIZARTHROSE: INFILTRATION CARPO-MÉTACARPIENNE
MATÉRIEL ET SOLUTION

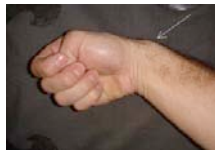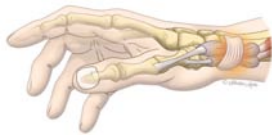- Désinfection 3 x chlorhexidine 1%
- 2 Seringues 3 ml / aiguille 25 G (1 pouce)
 - une avec xylo1%: 1ml
 - ponction et anesthésie du trajet SC; ne pas injecter à l'articulation
 - Autre avec dépomédrol 20 mg (0,5 ml de fiole 1ml=40 mg):
 - injection articulaire une fois l'aiguille en place (maintenir aiguille et changer seringues)




Rhizarthrose
Technique d'infiltration



Ténosynovite de Quervain



Manœuvre
de
Filkenstein

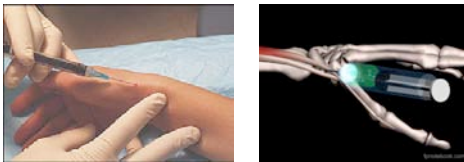

TENOSYNOVITE DE QUERVAIN MATÉRIEL ET SOLUTION


- Désinfection 3 x chlorhexidine 1%
- Seringue 3 ml/ aiguille 25 G (1 ½ pouce)
- Xylo1%- 1 ml
- Dépomédrol 20 mg



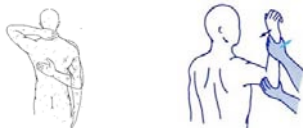Infiltration De Quervain Viser trajet péri-tendon



1- 1,5 cm en distal à l'apophyse radiale (ou au point plus douloureux): Injecter la solution sur le trajet para-tendon; technique « en retraitage »





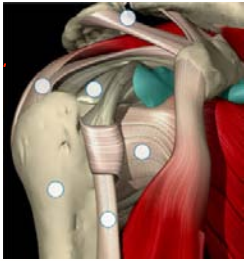
Comment différencier la capsulite de l'épaule d'une tendinose de la coiffe des rotateurs?



| | Mouvements actifs (réalisés par le patient) | Mouvements passifs assistés (supportés/guidés) par l'examineur |
|---------------|--|---|
| Tendinopathie | Douleur/limitation | Normal |
| Capsulite | Douleur/limitation | Douleur/ limitation |

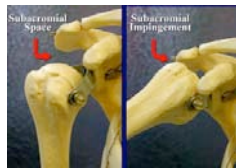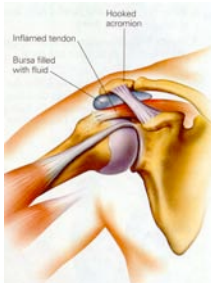


La coiffe des rotateurs



UNIVERSITÉ DE
SHERBROOKE
Faculté de médecine
et des sciences de la santé


Syndrôme d'accrochage



UNIVERSITÉ DE
SHERBROOKE
Faculté de médecine
et des sciences de la santé

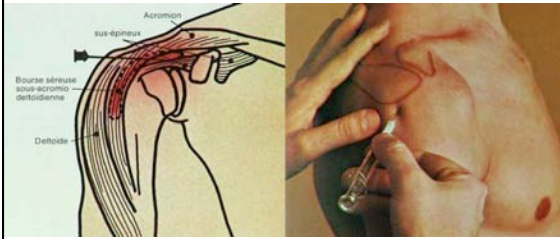
INFILTRATION SOUS ACROMIALE MATÉRIEL

- 1 seringue 3 ml/ aiguille 25 G 1 ½ pouce
- Solution de:
 - 1,5 ml xylo 1%
 - 1ml dépomédrol 40 mg
- La xylocaïne et le dépomédrol sont mélangés dans le même seringue



UNIVERSITÉ DE
SHERBROOKE
Faculté de médecine
et des sciences de la santé

Infiltration sous-acromiale

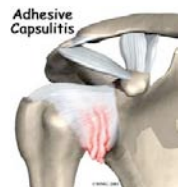
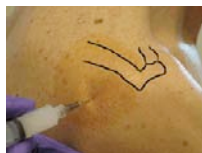
CAPSULITE ADHÉSIVE ARTHRODISTENSION MATÉRIEL

- Seringue 20 ml
- Aiguille 1 ½ pouce 22 G
- Solution
 - Saline 10 ml
 - Marcaïne 0,5% 10 ml (ou xylocaïne 1% 10 ml)
 - Triamcinolone 80 mg (2 fioles de 1ml=40 mg)




Capsulite de l'épaule: Infiltration intra-articulaire (*approche postérieure*)




L'attente est d'avoir une résistance

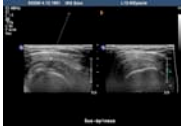
Imagerie – Signes d'accrochage




EAH > 7 mm





EAH < 7 mm



Écho - éliminer déchirure









UNIVERSITÉ DE
SHERBROOKE
Faculté de médecine
et des sciences de la santé

QUELQUES CONSIDÉRATIONS

- Éviter de faire plus que 3 infiltrations sans guidance sur un tendon (péri-tendineuse)
 - Infiltrations à répétition causent affaiblissement tendineux et rupture
- Toujours orienter vers physiothérapie
 - Si non, ça va revenir!!!
- Une espace acromio-humérale diminué et des calcifications de > 0,5 cm sont des signes de mauvais pronostic
- Une tendinose de la coiffe peut souvent évoluer vers une capsulite.
- Examen physique complet (actif et passif) est très important





UNIVERSITÉ DE
SHERBROOKE
Faculté de médecine
et des sciences de la santé



Questions?
Commentaires?

MERCİ POUR VOTRE PARTICIPATION





UNIVERSITÉ DE
SHERBROOKE
Faculté de médecine
et des sciences de la santé
